COURS DU

EXAMEN CLINIQUE DES SEINS

EPIDEMIOLOGIE DU CANCER DU SEIN

58 500 nouveaux cas/an (1er K feminin) 1femme/8. Incidence -1.5%/an depuis 2005

Age

10% moins de 40 ans, 22% moins de 50 ans

12 000 décès par an (-1.5%/an).

Survie 87% à 5 ans

N.B : Homme 1%

A rapprocher de l'âge moyen à la première grossesse qui est > à 29 ans.

INCa France 2019

Du dépistage au diagnostic précoce : place de l'examen clinique.

L'examen clinique augmente la sensibilité du dépistage systématique : 6% des mammos normales avec ex. clinique anormal font dépister 121 K de + /an (INVS 2013)

Permet la détection d'une tumeur dans l'intervalle entre deux mammos (0.5 à 0.6/1000 K intervalle) : 17% des K

Chez les femmes avant 50 ans ou après 74 ans non concernées par le dépistage de masse l' ex. clinique est recommandé (dès 20 ans hors f. de risque HAS 2018)

La sensibilité de l'association ex. clinique + mammo est sup à celle de la mammo seule (J Natl Cancer Inst 2009)

Questions posées par la mammographie

- La densité des seins est un problème pour le dépistage mammo (la sensibilité peut baisser à 40% femmes jeunes ++)

- La densité mammaire serait un facteur de risque spécifique (Brettes 2005) non retenu comme f. de risque élevé pour les campagnes de dépistage (HAS 2018)

- ex clinique en début de cycle si femmes jeunes. Avant 30 ans mammo CI (dose d'irradiation cumulative) sf exc. Écho ++

- Ex clinique femmes enceintes ++ car mammo CI au 1° trimestre et peu interprétable ensuite

Examen clinique

Sa performance dépend de facteurs liés à :

- **L'examinateur** et à son expérience

Nécessité d'une technique rigoureuse (entrainement pratique 2 à 5h + visionnage vidéo : Breast Cancer Res Treat 2002)

Formation des généralistes et sages femmes (Journal of General Internal Medicine 2007)

Durée de l'examen suffisante (mini 3 mn fiche INCa 2013)

- **La patiente (début de cycle chez les jeunes)**

Âge, caractéristiques des seins (densité, volume)

Grossesse : dès le début (HAS), 6ème mois, post partum

Examen clinique

L'interrogatoire précède l'examen et recherche f. de risques

Motif de la consultation

Circonstances de découverte d'une anomalie éventuelle

Antécédents personnels : médicaux (diabète, obésité, radiothérapie du thorax ...) et chir.(du sein réclamer CR)

Antécédents familiaux dans les 2 branches, ethnie

Grossesses (nombre, âge à la 1° grossesse, allaitements)

Caractères de la vie génitale (âge puberté, ménopause)

Contexte psycho-sociologique, tabac, alcool, travail posté

Prises médicamenteuses, CO, THSM, durée

Dates des dernières règles (enceinte ?)

Examen clinique

<u>L'inspection</u> est un temps essentiel qui permet de

recueillir les signes évocateurs de bénignité ou de

malignité, de préférence en début de cycle (femme assise – bras en l'air – buste penché en avant- éclairage à jour frisant à 180°)

Il apprécie *<u>comparativement</u>* :

Le volume des seins

Leurs contours (ride, galbe modifié, voussure)

L'aspect des mamelons (rétraction, croûte, ulcération)

Les caractères du revêtement cutané (inflammation, peau

Examen clinique

Il doit être **comparatif**

La palpation succède à l'inspection

La main bien *à plat* explore le sein par une pression douce des 2e, 3e, et 4e doigts, décrivant des mouvements circulaires de faible amplitude (consistance, masse ?)

On explore le sein quadrant par quadrant sans oublier :

La région rétro-mamelonnaire

Le sillon sous mammaire

Le prolongement axillaire et pfs supérieur

La recherche d'un écoulement mamelonnaire

Les aires ganglionnaires axillaire et sus-claviculaire

BILAN CLINIQUE

- Recherche des critères du K mais souvent incomplets d'autant que diagnostic précoce
- Analyse doit être complète et raisonnée
- guide les examens complémentaires à moduler selon l'âge et les f. de risque
- Sensibilité meilleure que mammo si jeune (à pratiquer en début de cycle si possible)
- **N.B: si doute, même petit, explorer**

Clinique en faveur de la bénignité :

- Pas de rétraction cutanée ou du mamelon
- Pas de peau d'orange ou peau luisante
- Masse régulière, mobile sur tous les plans
- Consistance de la glande symétrique
- Si ganglions : petits mous mobiles
- Si écoulement mamelonnaire: multipore

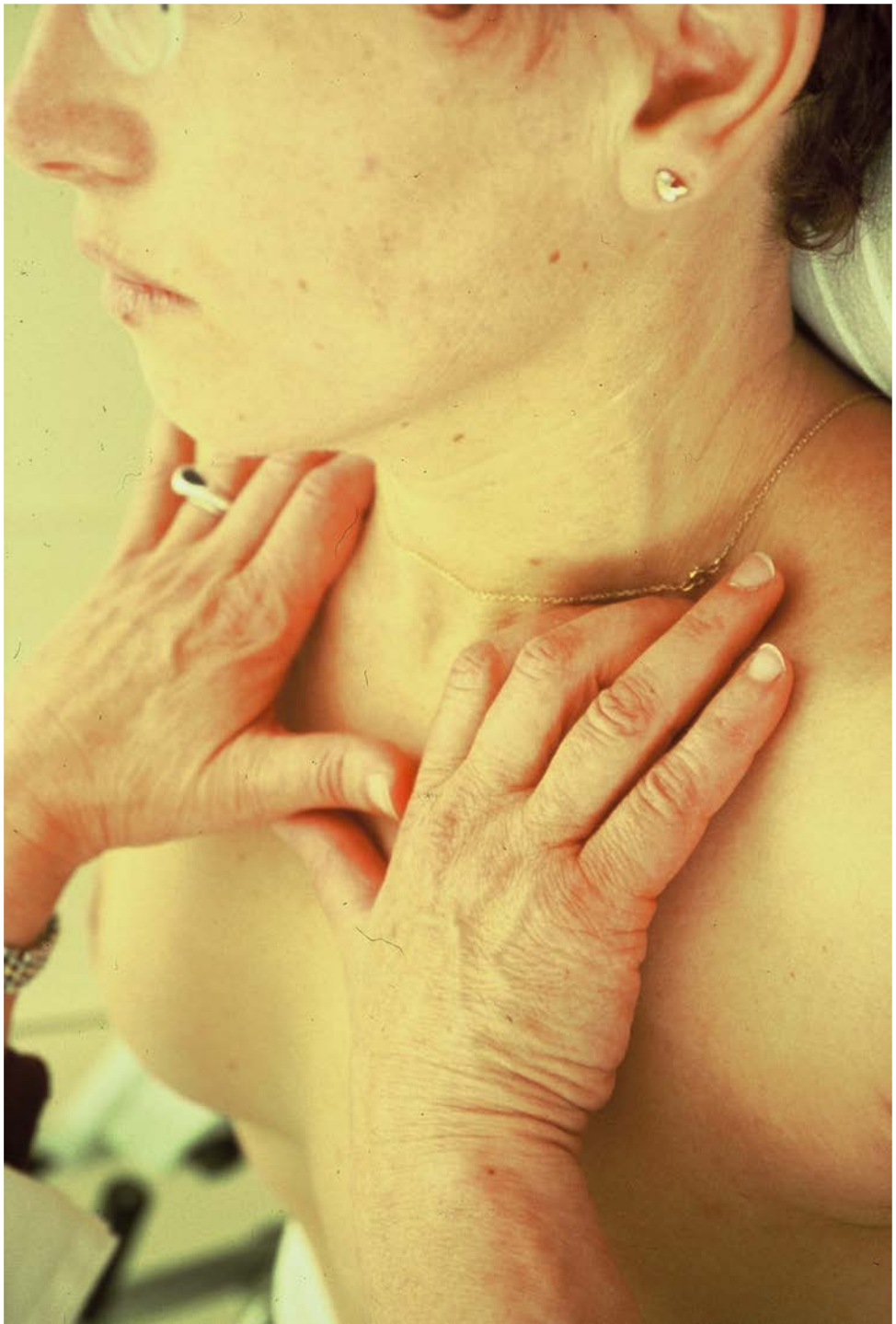

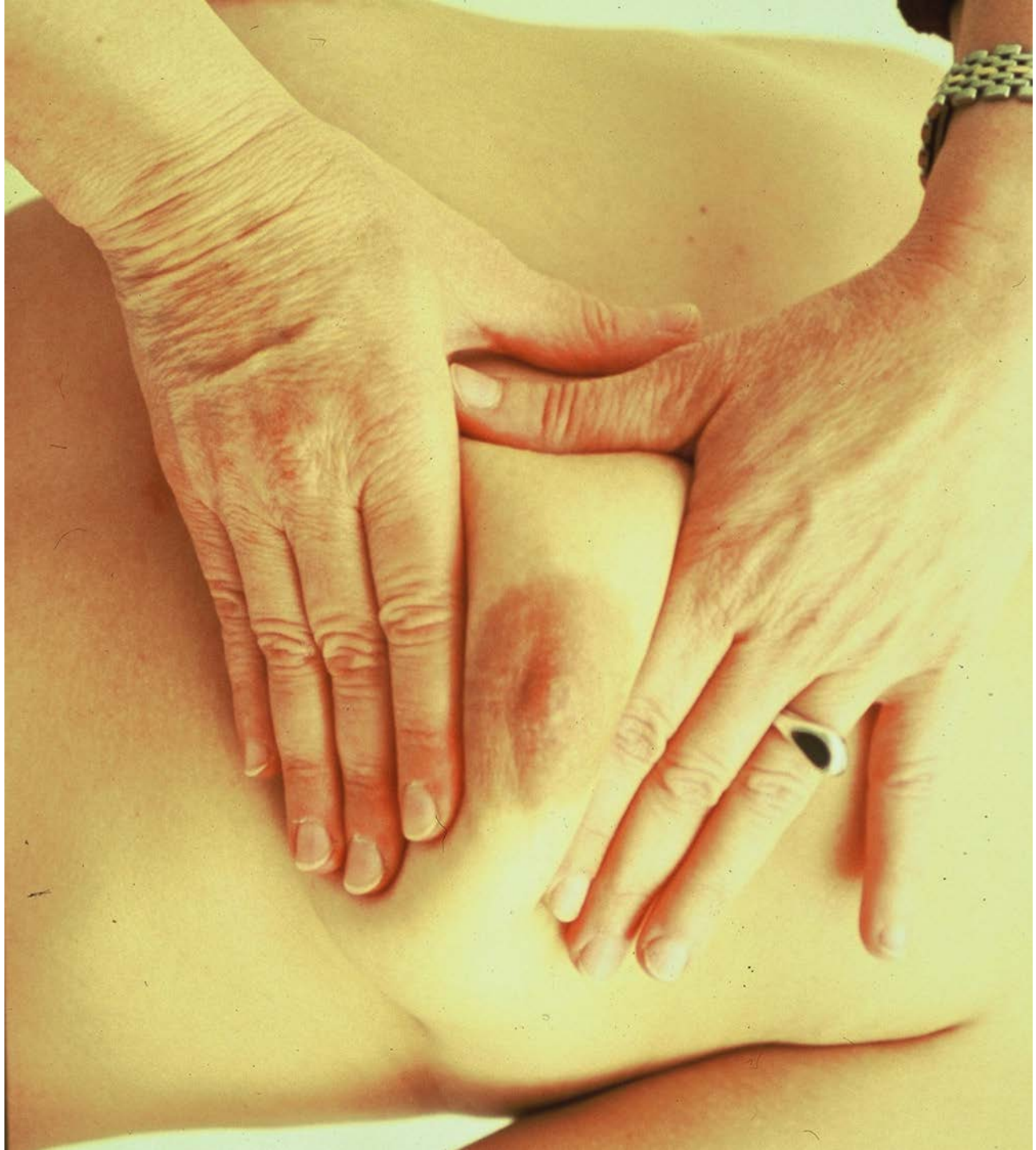

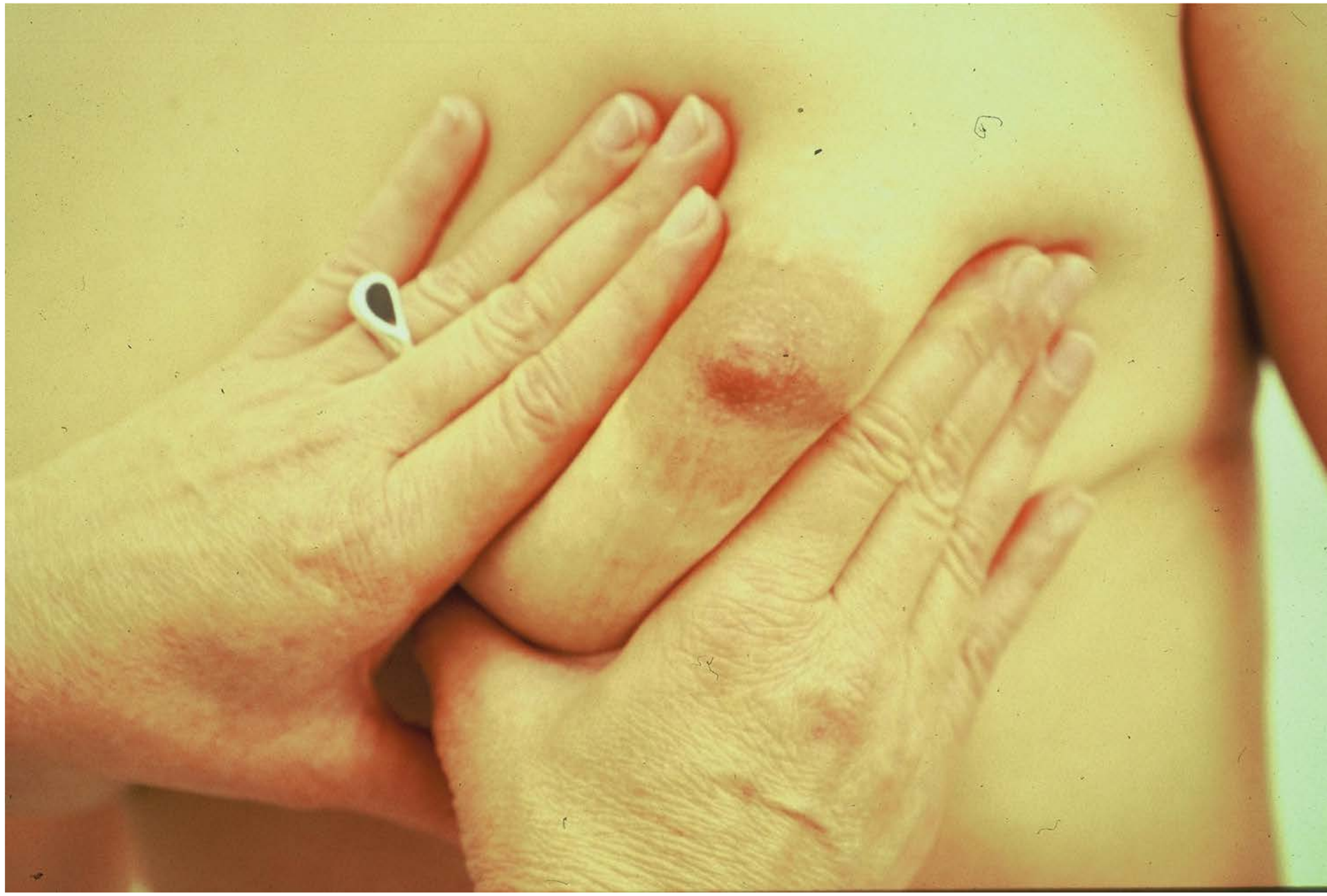

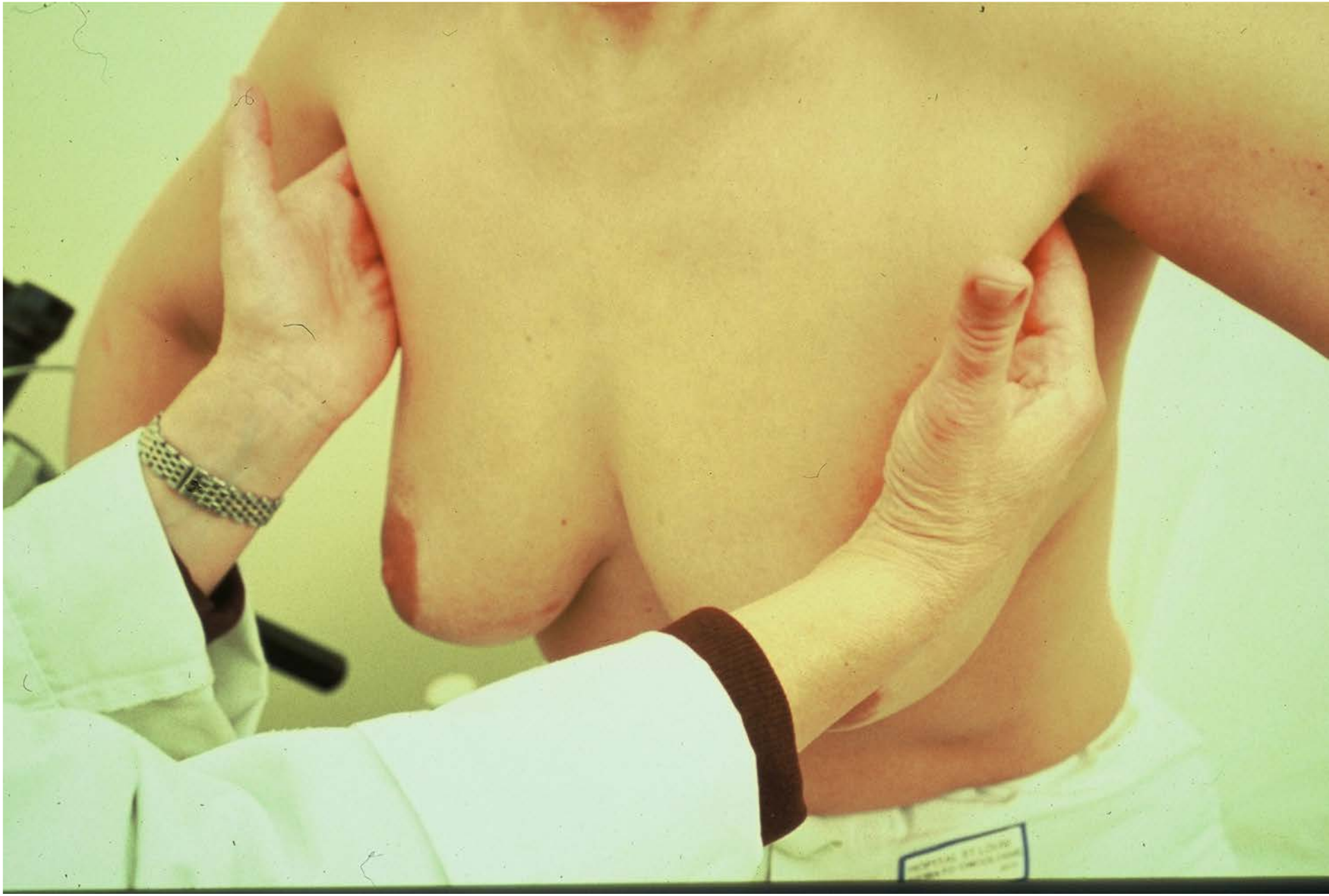

Difficultés cliniques

- Taille de la tumeur, siège (sous mamelonnaire, sillon sous mammaire, haut situé, prolongement axillaire)

- Consistance fibreuse ou micro-nodulaire

- Tumeur ayant des caractères faussement bénins ou malins ou kystes, uniques ou multiples?

- Pathologie du mamelon, écoulement(caractère), rétraction

- Tumeur infraclinique de découverte mammographique

- Cancers lobulaires (pas de tumeur individualisable, plutôt empâtement)

Difficultés cliniques

Mastites inflammatoires bénignes ≠ cancer inflammatoire qui est une urgence carcinologique

Tumeur phyllode (bosselée)

Placards rétractés après hématome, cicatrice bénigne

Seins opérés, irradiés : cicatrices rétractées, placards durs et/ou sensibles : cytostéatonécrose ou rechute locale. Nodules de perméation ou naevus?

Ganglions infectieux ou pathologie générale (hémato..) ou autre cancer (mélanome, ovaire en sus clav....)

18 10:40

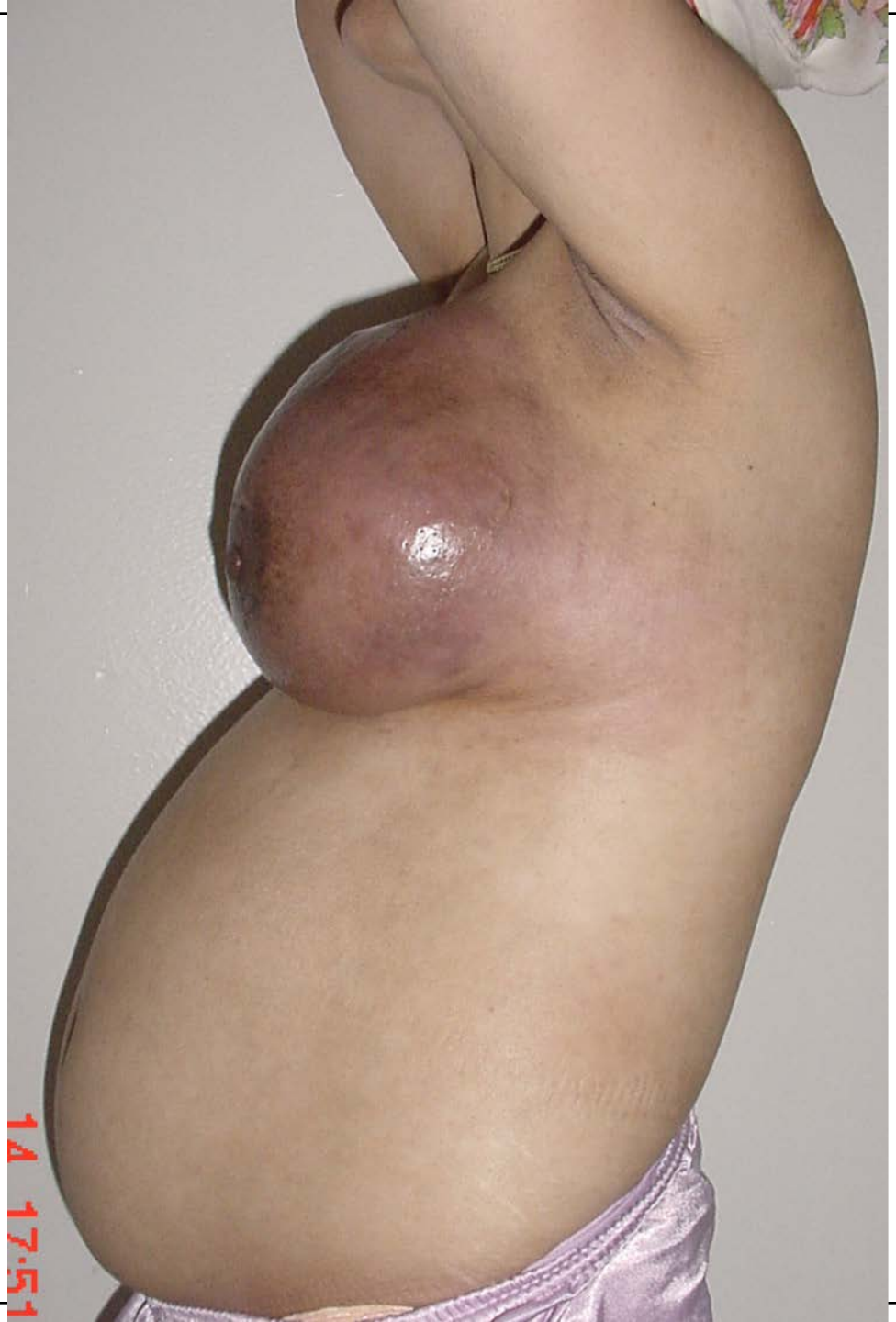
14 17:51

29 12:21

Tumeur adhérente à la peau et aux plans profonds

Rétraction

Du

mamelon

'97 4 30

Peau d’orange

Cancer du sein inflammatoire

Maladie de Paget du mamelon

Mastite

inflammatoire

Adénome du
mamelon

Nous ne pouvons pas afficher l'image.

Nous ne pouvons pas afficher l'image.

Nous ne pouvons pas afficher l'image.

Nous ne pouvons pas afficher l'image.

Nous ne pouvons pas afficher l'image.

Tumeur phyllode pendant la grossesse

e pouvons pas afficher l'image.

Nous ne pouvons pas afficher l'image.

Nous ne pouvons pas afficher l'image.

Nous ne pouvons pas afficher l'image.

Nous ne pouvons pas afficher l'image.

ABCES DU SEIN

ABCES DU SEIN

ABCÈS DU SEIN

Maladie de Mondor

Thrombophlébite aiguë du réseau veineux superficiel le plus souvent thoraco-épigastrique

Cordon superficiel dur vertical douloureux enchâssé dans le derme, « en fil de fer »

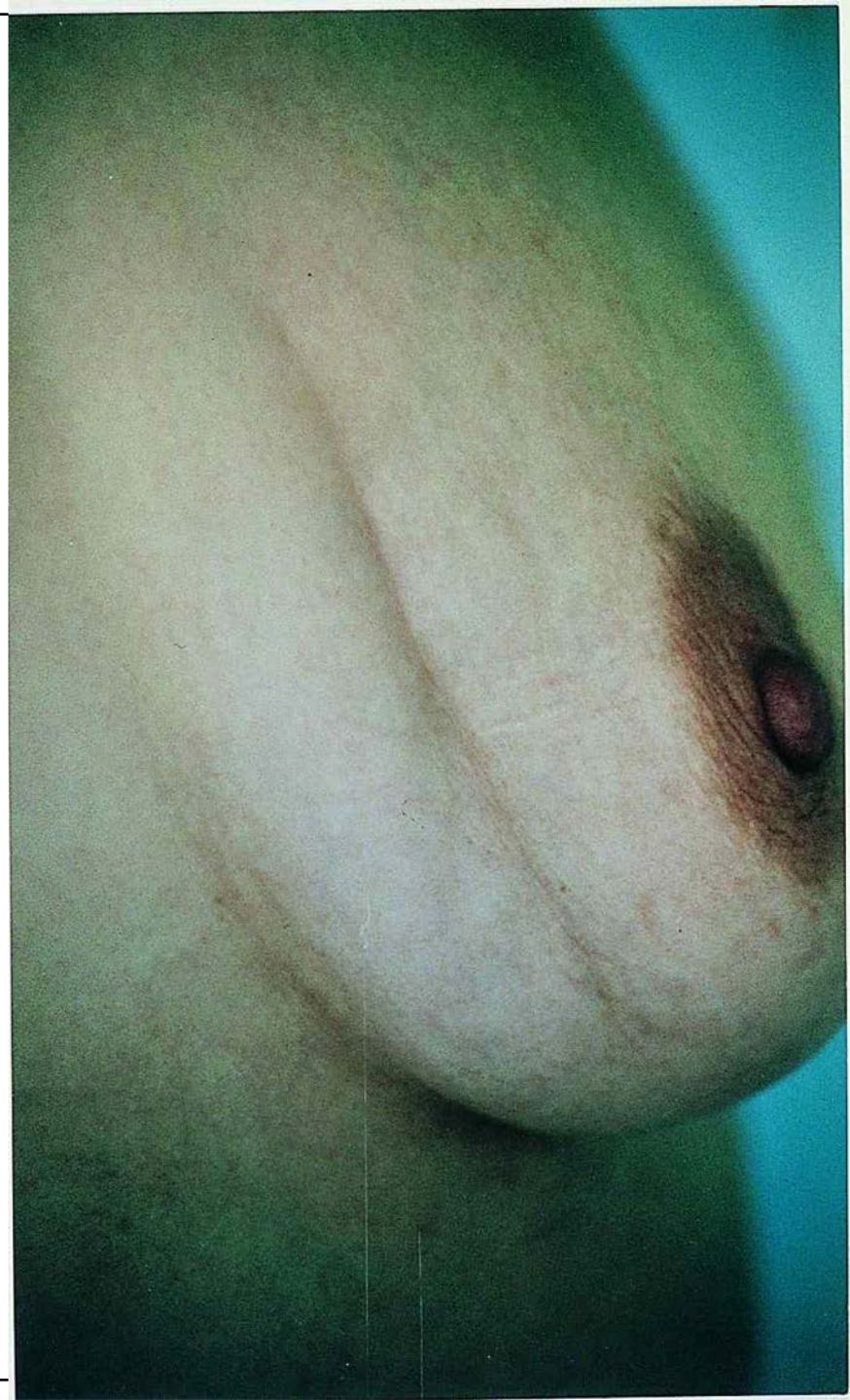

Conclusion Examen Clinique :

- Pour Qui : toutes les femmes
- Quand : début de cycle si possible, femmes enceintes début de grossesse, 6ème mois et post partum immédiat
- Comment : comparatif (entre les 2 seins et dans le temps)et à l'écoute des femmes.
- Pourquoi : pour éviter le retard au diagnostic facteur de gravité (femmes jeunes, âgées, enceintes)

Auto-examen des seins:

- Séduisant en théorie
- Difficultés pratiques mais ça s'enseigne (professionnels, internet)
- Anxiété : la pratique régulière dédramatise
- Gain en survie non démontré
- Recherche surtout d'1 modification : alerte !
- 20% des tumeurs palpables sont trouvées par les patientes elles-même : intérêt de l'écoute bienveillante

CYTOPONCTIONS
Que reste-t-il des indications
?Biopsies difficiles ou non souhaitables

Kystes : le geste est thérapeutique; peut redresser le diagnostic : kystes atypiques ou à contenu épais

Ganglions (si biopsie non faisable)

Cicatrices après chirurgie et radiothérapie

Femme très âgée inopérable, sous AC

Adénofibromes multiples de la jeune fille

Femmes enceintes si bénignité probable

Cytoponction
Matériel - Méthodes

- Aiguilles 22-25 G (surtout 22-23 G)

Aiguille + fines si masse fibreuse, + grosse si liquide épais

Tangentielle au plan cutané

- Prélèvements radiés (environ 4 passages)

Avec (ou sans : ganglion) aspiration mais douceur ++

Contrôle ++ du prélèvement avec les doigts

controlatéraux

Cytoponction
Matériel - Méthodes

Fixation :

La seringue désolidarisée, remplie d'air, projette sur lame le contenu de l'aiguille. Etaler en couche mince sans écraser les cellules délicat ++.

- Liquide d'écoulement mamelonnaire : recueil direct sur lame

  Fixation à l'air ou laque

  Kyste : tube sec, à techniquer dans les 20 mn au laboratoire sinon ajouter 1 goutte de fixateur

ganglion axillaire :

aiguille non montée, sans aspirer :rotation

lame séchée à l'air,

Cytoponction

Avantages : pas de CI +++

Simplicité, rapidité

faible coût

faible morbidité (peu hémorragique et peu traumatisant)

bonne sensibilité (95% si praticiens et cytologistes entrainés)

Si kyste : geste thérapeutique (pansement compressif)

Complications (rares) :

hématome (à faire après bilan radio. Possible sous AC ou aspirine. Pansement compressif)

(NCI en 1996)

C 1 : Cytologie non contributive

C 2 : Cytologie certainement bénigne

C 3 : présence d’atypies, mais bénignité probable

C 4 : Cytologie suspecte, malignité probable

C 5 : Cytologie maligne

Cytologie Mammaire

La qualité du prélèvement, la rigueur de l'interprétation conditionnent le résultat de cet examen : réservé aux **masses** (palpables ou sous guidage échographique)

VPN autour de 90% pour la catégorie C2

VPP autour de 85% pour la catégorie C4

(À confirmer par microbiopsie selon les cas)

- ☐ **Cytologiste spécialisé**

TECHNIQUES BIOPSIQUES DES LESIONS INFRACLINIQUES

-Microbiopsie sous échographie des kystes à contenu mixte (solide + liquide) ou des masses (controle du geste en temps réel)

-Macrobiopsie stéréotaxiques (table dédiée) : mammotome

-Macrobiopsie sous IRM, sous écho

-Nouveau : biopsies guidées par tomosynthèse

Microbiopsies

- Materiel de petite taille très fragmenté :

1. Difficultés de lecture
2. 10 a 20 % de matériel non satisfaisant
3. Surtout sous estimation diagnostique du cancer
4. possible pour des images de quelques millimètres
5. A réserver aux masses, (mauvaise indication pour les divergences ou microcalcifications) ou aux ganglions ss écho

Nous ne pouvons pas afficher l'image.

Micro-Biopsies echoguidées : Indications ACR

- Kystes atypiques
- Masses solides ACR 4 ou 5 (à visée stratégique)
- Masses multiples suspectes ou indéterminées
- Lésions non analysées par autres méthodes
- Repérage pré-opératoire(clip)

Macro-Biopsies : Mammotome

<u>Intérêt, technique</u>

1. Diagnostic précoce du cancer du sein
2. Aiguille de 11 a 7 gauges
3. Sous anesthésie locale
4. Table dédiée numérisée
5. Le prélèvement se fait hors de la vue de la patiente
6. Petite suture en fin de procédure
7. Durée bien supérieure à microbiopsie

Mammotome : technique

- 2 clichés orthogonaux
- Pose de clip si pas d'image résiduelle
- Validation du processus :cliché de pièce et vérification de la position du clip
- Confrontation imagerie – histo dans un 2° temps et staff si discordance (Libermann 2001)

Mammotome

- À visée **diagnostique** :

–ACR3 + facteur de risque(5% malignité)

–ACR 4 ou 5

–< 15mm

–Indication majeure : foyer de microcalcifications

–Désorganisation architecturale

–Petite opacité dans sein graisseux (écho non performante)

Permet tumorectomie + ganglion sentinelle

MAMMOTOME

- A visée ***strategique*** : 2 prelèvements séparés de plus de 3 cm

- ACR 4 ou 5 de grande taille
- Multifocalité
- Suspicion de rechute sur l'imagerie : 1 prélèvement

- Permet la ***mastectomie en 1 temps***

Mammotome : Limites techniques

- Image stellaire sans centre dense
- Plage de microcalcifications :sous estimation de 30% si taille du foyer dépasse 30 mm (Philpotts 2000) faire 2 prélèvements pour améliorer
- Chirurgie indispensable si hyperplasie atypique ou papillome ou Aschoff (le cancer est fréquemment à coté des microcalcifications :(Jaffer 2009)
-

MAMMOTOME

Contre indications ou difficultés

- Certaines localisations (interet du bras lateral)
- Etat psychique
- Anti-coagulants oraux (passer sous héparine)
- Position en procubitus impossible

Mammotome :geste diagnostique et thérapeutique

- Lésions bénignes extirpées si taille inf à 20 mm et à plus de 10 mm de la peau ou de la paroi thoracique (Izzo 2001)
- Adénofibrome et papillome possible
- Contrôle écho ultérieur

Mammotome : résultats en terme de diagnostic de cancer

- Sensibilité :90 à 100%
- Spécificité :90%
- VPP 75%
- Les erreurs sont dues aux lésions proliférantes qui se trouvent à proximité du cancer donc indication opératoire
- Toujours vérifier la présence de la cicatrice dans la pièce opératoire (bonne localisation de l'exérèse)
-

-**Macrobiopsies ss écho :**

fiabilité 97%

Indications :microcalcifications écho visibles

Lésions fibreuses sans masse

Masse complexe tissulaire + kystique

-**Biopsies aidées par tomosynthèse:**

Cette technique est prometteuse mais à l'étude actuellement

Lésions infracliniques suspectes Résultats histologiques

- ACR 3 avec risque (familial ou personnel)
- ACR 4 ou 5
- Résultats :75% bénin dont lesions proliférantes atypiques (chirurgie préconisée)
- 25% malin dont in situ ou microinvasif ou invasif infracentimétrique